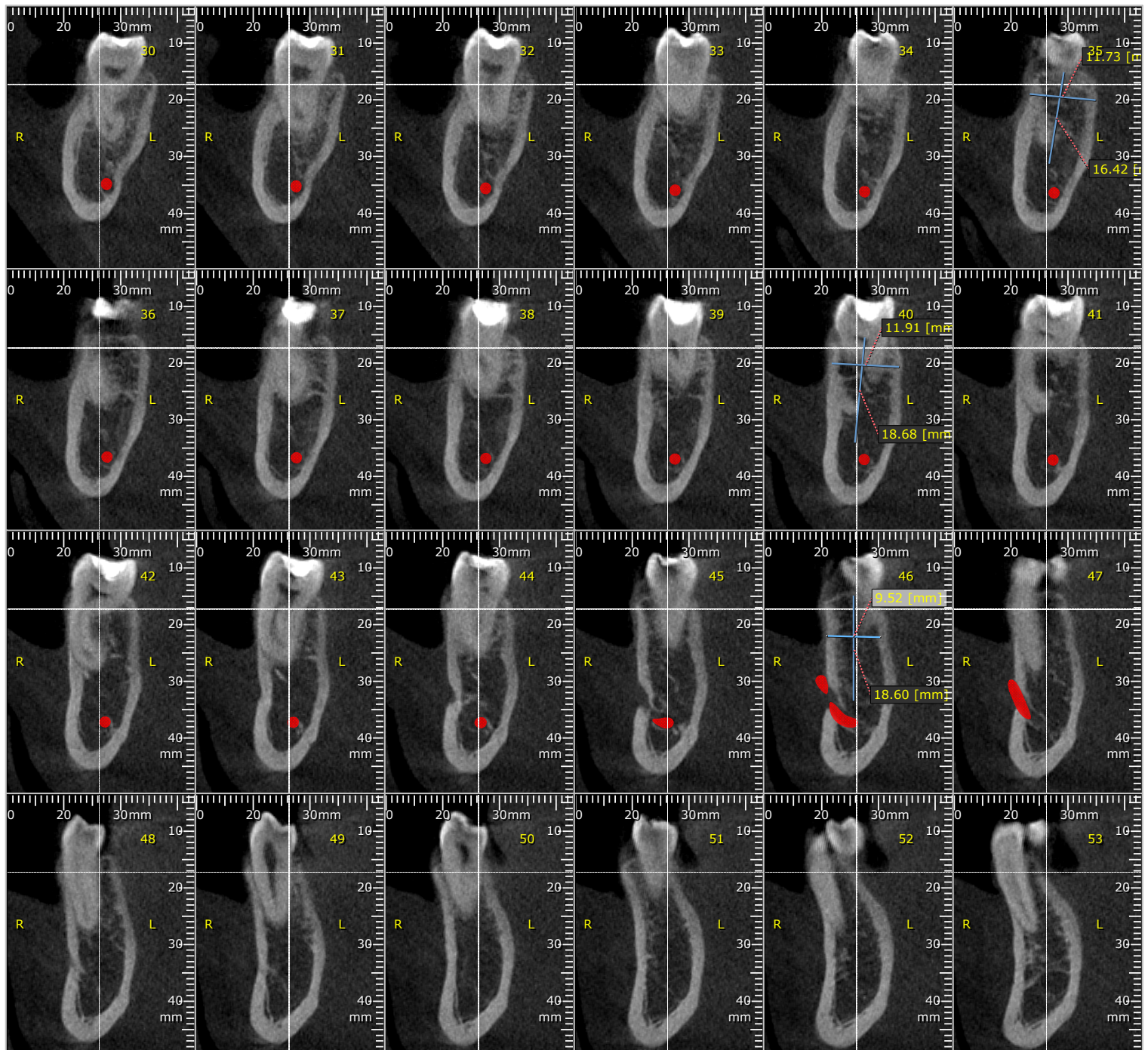
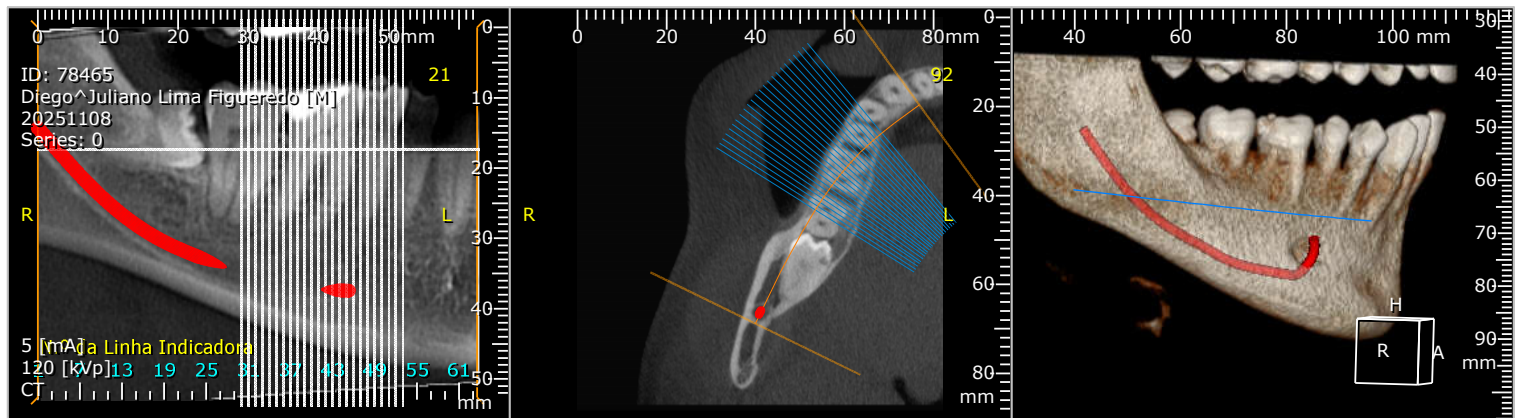


TCFC -Tomografia Computadorizada por Feixe Cônico

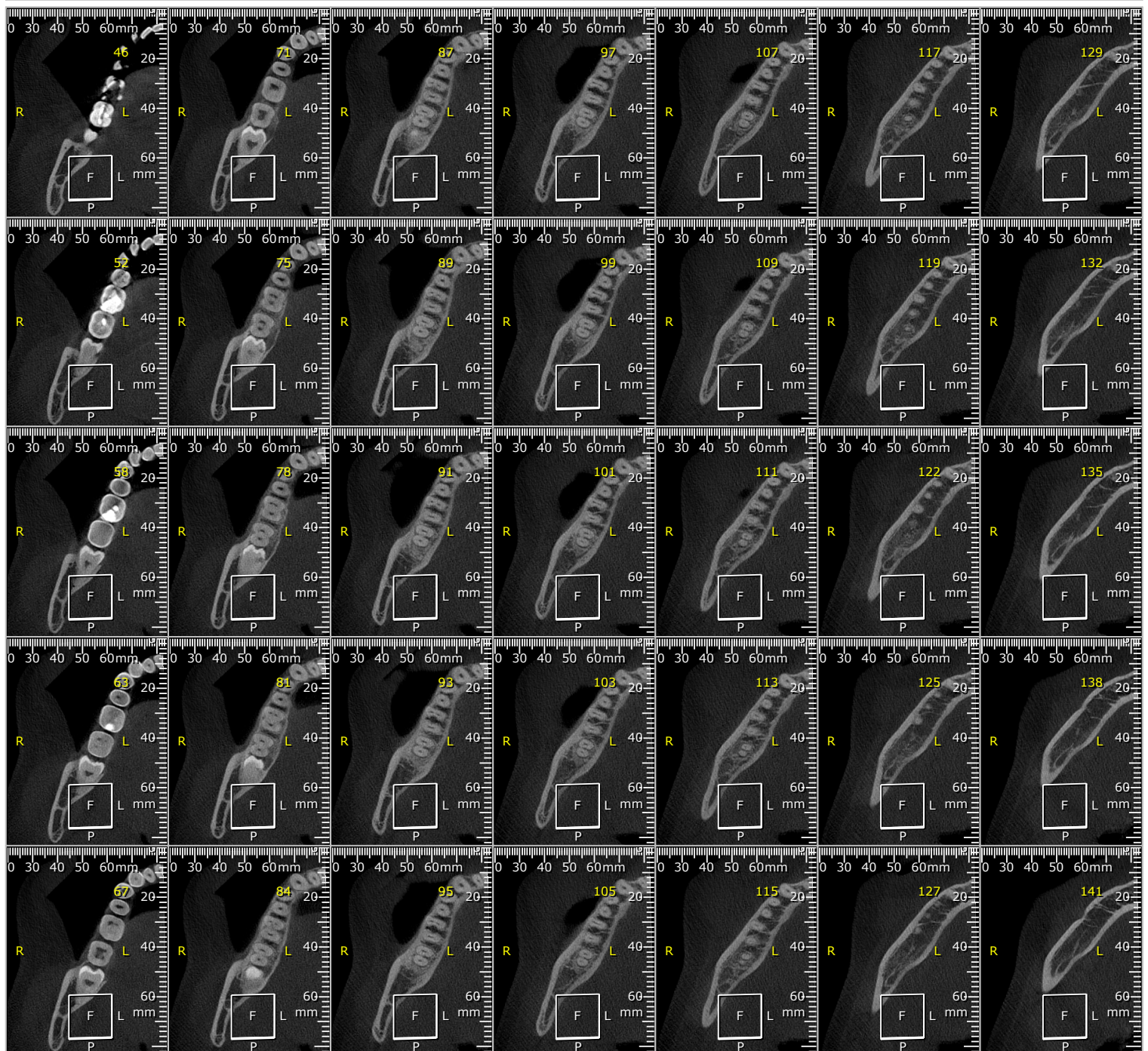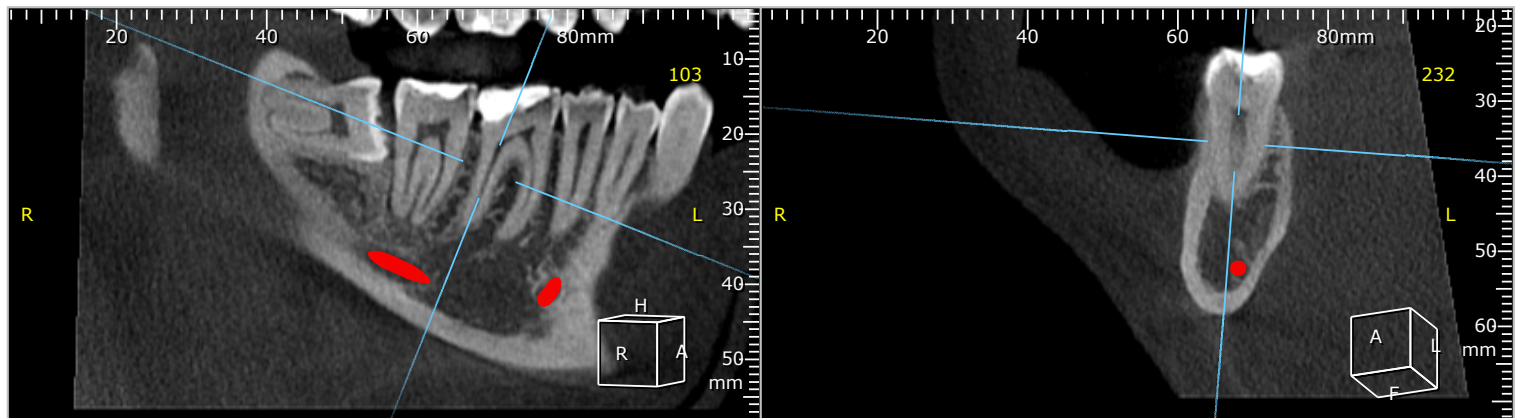
Mandíbula 46 - Reconstrução Panorâmica, axial,3D e cortes transversais (1:1)





TCFC -Tomografia Computadorizada por Feixe Cônico

Mandíbula - dente 46 - coronal, sagital e axiais



TCFC -Tomografia Computadorizada por Feixe Cônico

Mandíbula - dente 46 - coronais oblíquos

